

caso clínico de ecografía

Paciente con cuerpo extraño intestinal. Fruncimiento e invaginación intestinal.

Dr. Hernán

Fominaya García

- Director Dpto. Diagnóstico Ecográfico Hospital Veterinario Los Madrazo. Madrid.
- Profesor Dpto. de Cirugía y Medicina Animal. Facultad de Veterinaria. U.C.M.

Paciente:

- Perro mestizo de 5 Kg de peso, 3 años de edad, hembra.

Historia clínica:

El paciente se presenta en consulta con un cuadro agudo de vómitos, intolerancia alimentaria y cuadro de abdomen agudo. Los propietarios ni refieren una ingesta anormal sospechosa. La exploración clínica presenta congestión de mucosas y deshidratación moderada.

La analítica sanguínea no está disponible en el momento de realizar la exploración ecográfica.

Se remite el paciente para el estudio ecográfico abdominal:

Informe ecográfico

- La exploración ecográfica abdominal presenta segmento intestinal con un patrón fruncido, con aplicamiento, en su luz se define una fina estructura ecogénica de aspecto alargada que se logra continuar a lo largo de todo el tramo intestinal afectado sin sufrir ninguna interrupción que es compatible con un cuerpo extraño lineal (hilo o cuerda).
- Se observa el contorno intestinal irregular, con signo de "acordeón" que revela el fruncimiento que sufre el intestino alrededor del cuerpo extraño intestinal.
- Puede evidenciarse un inicio de invaginación intestinal en algunos puntos del intestino que se evidencia como una disposición concéntrica en múltiples capas intestinales.

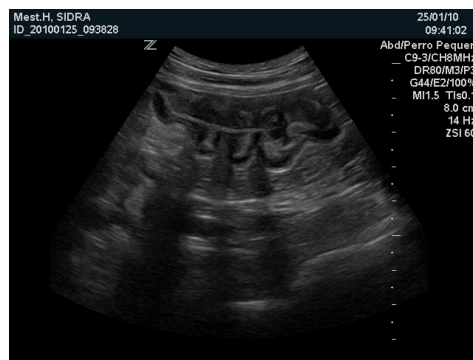


Figura 1: Imagen del segmento intestinal afectado en el que se observa el fruncimiento de la pared de parte del segmento de intestino afectado, su contorno es irregular formando imagen denominada en acordeón. El cuerpo extraño lineal puede observarse en el centro de la luz intestinal (mejor visualizarlo en los clips en movimiento disponibles en: <http://cvm.es/documentacion/documentacion14.htm>)

(*) Ecografías realizadas con equipo ZONARE

Paciente con cuerpo extraño intestinal. Fruncimiento e invaginación intestinal.

Dr. Hernán Fominaya García

- Director Dpto. Diagnóstico Ecográfico Hospital Veterinario Los Madrazo. Madrid.
- Profesor Dpto. de Cirugía y Medicina Animal. Facultad de Veterinaria. U.C.M.

- El peritoneo asociado presenta una reacción moderada (engrosado y moderadamente ecogénico) aunque sin sospecha de perforación digestiva.
- La imagen ecográfica es compatible con cuerpo extraño intestinal con obstrucción digestiva que produce una fruncimiento del intestino con imagen de invaginación intestinal de algún pequeño segmento. Se recomienda realizar cirugía de urgencia.

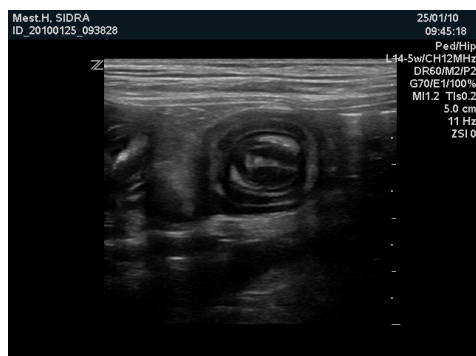


Figura 2: Corte transversal de segmento intestinal en el que puede observarse imagen de invaginación intestinal con disposición en múltiples aros concéntricos. Se observa el segmento intestinal invaginado con una pequeña zona más ecogénica periférica que corresponde a la membrana peritoneal que acompaña al tramo intestinal.

(*) Ecografías realizadas con equipo ZONARE

Caso clínico patrocinado por:

